Lichamelijk onderzoek

Na de anamnese in deze volgorde beide ogen onderzoeken:

- Visus bepalen met eigen bril en stenopeïsche opening
- Beoordeling met Amslerkaartje: metamorphopsie
- Confrontatief gezichtsveldonderzoek
- Pupilreacties
- Oogvolgbewegingen (vraag of pt. enkel of dubbel ziet)
- (oogstand = afdekproeven: op indicatie)
- Fluorescéine + blauw licht: corneabeschadigingen
- Met opvallend licht: oogleden, cornea, VOK, iris, lens
- Met de spleetlamp: cornea, VOK, iris, lens
- Met de oogspiegel en verwijde pupil:
* doorvallend licht voor helderheid media
* fundoscopie voor beoordeling papil (scherp/gezwollen) vaten, macula, retina

Het rode oog

niet bedreigend	***bedreigend***	***oorzaken***
- subconjunctivale bloeding	- cornea infectie	- trauma
- hordeolum	- scleritis	- chemicaliën
- chalazion	- hyphema	- infectie
- blepharitis	- uveïtis	- allergie
- conjunctivitis	- acuut glaucoom	- systemisch
- droge ogen	- orbitale cellulitis	
- (meeste) cornea beschadigingen	- chemisch letsel (spoelen, spoelen!)	

LO rode oog — ***Anatomische benadering***

- gezicht
- ooglijden
- orbita
- orbita
- extra oculaire structuren
- lacrimaal systeem
- oogbewegingen
- conjunctiva/sclera
- oog
- cornea
- voorste oogkamer

Symptoom	Oorzaak
jeuk	Allergie
Brandeng, scratchiness	Ooglid, conjunctiva, cornea afw, corpus alienum, trichiasis, droog oog
Lokaal gevoelig ooglid	Hordeolum, chalazion
Diepe intense pijn	Cornea beschadigingen, scleritis, uveitis, acuut glaucoom, sinusitis
fotofobie	Cornea beschadigingen, uveitis, acuut glaucoom, migraine
Halo's zien	Cornea oedeem (acuut glaucoom, te lang lens in

Oogmotoriek + innervatie hersenzenuwen (HZ)

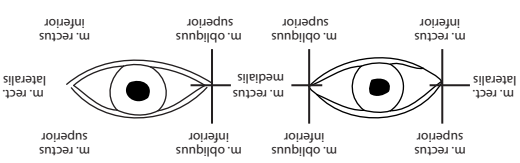

Oogspier	HZ
m. rectus superior	N. III
m. rectus inferior	N. III
m. rectus medialis	N. III
m. obliquus inferior	N. III
m. levator palpebrae	N. III
m. obliquus superior	N. IV
m. rectus lateralis	N. VI

© Esculaap.nl - Alle rechten voorbehouden.

Ontvang alert bij updates/wijzigingen zakkaartjes: esculaap.nl/update

Anatomie oog

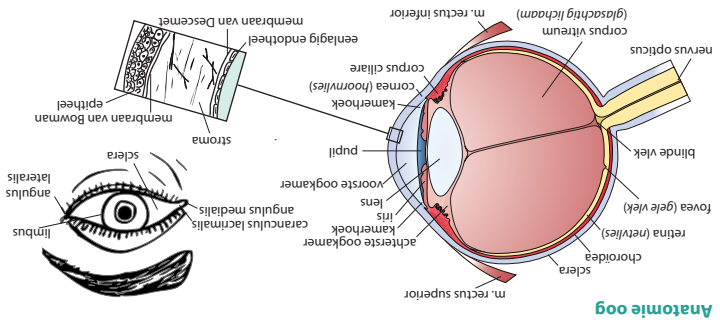

Traanproductie

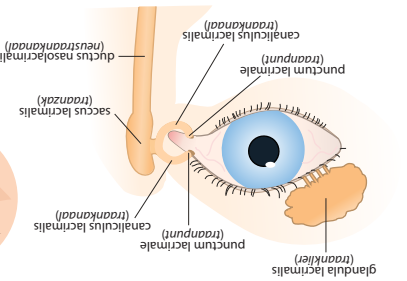

Opbouw traanfilm

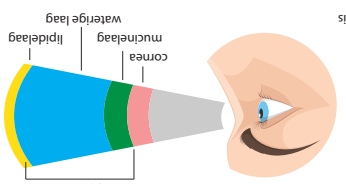

Amslerkaart (groot formaat)

De amslerkaart op groot formaat voor de gelijknamige Amsler test staat als download bij de zakkaartjes onder: "Diagnostiek" > ***Ooghelkunde amslerkaart***

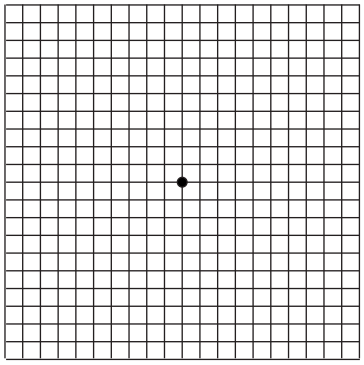

OOGHEELKUNDE

ESCULAAP

Anamnese

Belangrijke punten die aan de orde moeten komen (volgorde afhankelijk van de klacht) zijn:

- ***Pijn***: (maak verschil uitwendig of intra-oculair)
- vraag naar trauma, gebruik van oogdruppels, cosmetica e.d.
- corpus alienum gevoel; duidt op corneabeschadiging
- pijn bij kijken in het licht; duidt op ontsteking van het voorsegment
- pijn bij oogbewegingen; duidt op ontsteking achter het oog (NII, orbita)
- pijn met misselijkheid; denk aan migraine, acuut glaucoom
- ***Slechter zien*** - Maak onderscheid in:
- *wazig zien*; heeft verschillende betekenissen, dus doorvragen; voorbeelden vragen
- *slecht zien op verschillende afstanden, bijv*:
* veraf wazig, dichtbij scherp: myopie - veraf scherp, dichtbij veel waziger: hypermetropie
* dubbelzien, aura's zien, halo's, moeite met focussen
* veraf en dichtbij onscherp: denk ook aan astigmatisme; frequent ziet men een extra contour om het beeld heen, het zicht moet met stenopeïsche opening verbeteren
* alleen dichtbij onscherp, vanaf circa 45e jaar: presbyopie
- *vervormd zien* (metamorfopsie); duidt op maculapathologie: vraag of de deurpost recht is of gebruik het ***Amslerkaartje*** (te downloaden bij zakkaartjes)
- denk ook aan gezichtsvelddefecten en aan dubbelzien
- vraag naar pijn, naar lichtflitsen en naar floaters
- acuut of geleidelijk , vraag naar eventuele progressie
- ***Lichtflitsen zien***:
- altijd denken aan ablatio, dus vragen naar floaters (mouches volantes)
- en vragen naar gezichtsvelduitval ('gordijn', 'balk')
- denk ook aan migraine; zaagtandfiguren. Meestal bij jongere patienten migraine kan ook *zonder* hoofdpijn, misselijkheid of migraine in VG
- bij oudere patienten denk ook aan atypische amaurosis fugax
- ***Gezichtsvelduitval / Scotomen***:
- vragen naar lichtflitsen
- denk aan posterior infarct (hersenen) of migraine
- frequent stoten, tegen voorwerpen aanlopen
- ***Dubbelzien (diplopie)***:
- met twee ogen; persisteert het dubbelzien bij mono- of bi-oculair zien (verdwijnt de diplopie bij afdekken of sluiten van één oog?)
- bij kijken naar een bepaalde kant of in alle richtingen
- blijft het bestaan bij 1 oog afdekken: denk dan aan cataract, astigmatisme
- ***Last van licht (fotofobie)***:
- vraag naar pijn bij kijken in het licht (ontsteking)
- of is er meer sprake van verblinding (strooilicht, bijv. cataract)
- denk aan migraine
- ***Klachten van uitwendig aspect***:
- bijv. exophtalmus, enophtalmus, ptosis, pupil- of irisafwijkingen
- bestaansduur en progressie (opmerkingen van derden)
- icm visusdaling of diplopie en/of algemeen lichamelijke veranderingen

Afkortingen

AOL = achterste oogkamer lens
(A)VOD = (acies) visus van het rechter oog
CA = corpus alienum
CME = cystoid macula oedeem
CPACG = chronisch primair kamerhoekafsluitings glaucoom
CV = corpus vitreum = glasvocht
DRP = diabetische retinopathie
ECLE = extracapsulaire lens extractie
EOG = elektro-oculogram
ERG = elektro-retinogram
F = fundus
FAG = fluorescentie-angiografie
GV = gezichtsveld(onderzoek)
J = Javal-waarde van de cornea-kromming
JK = seniele maculadegeneratie van Junius Kuhnt
LTP = laser behandeling kamerhoek
MMC = mitomycine
OD = oculus dexter
OS = oculus sinister
PHACO = techniek staaroperatie
PI = perifere iridectomie
PKP = perforerende keratoplastiek (= hoornvliestransplantatie)
POAG = primair open kamerhoek glaucoom
PPV = pars plana vitrectomie
PVR = proliferatieve vitreoretinopathie
RAPD = relatief afferent pupil defect
RM = retinometer-waarde
TE = trabeculectomie
TE mmc = trabeculectomie met gebruik van mitomycine
TOS tensie = oogdruk van het linker oog
USG = ultrasonografie
VER = visual evoked response
VOK = voorste oogkamer

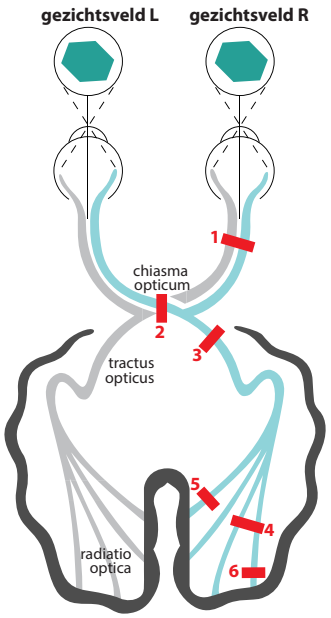

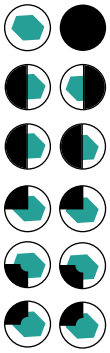

1 laesie retina of nervus opticus *hemianopsie*

2 laesie (of druk door tumor) van het chiasma opticum *bitemporale hemianopsie*

3 laesie van de tractus opticus *homonieme hemianopsie*

4 laesie in de radiatio optica *contralaterale kwadrantanopsie*

5 laesie in de visuele cortex *uitval onderste kwadrant (macula intact)*

6 laesie in de visuele cortex *uitval bovenste kwadrant (macula intact)*