ACUTE GENEESKUNDE

ESCULAAP

OPVANG VOLWASSEN TRAUMA PATIENT

A = Airway	*Interventie*
Look: Letsel aangezicht? Inspectie mondholte?	Verwijder elementen uit mond
Listen: Hoorbare ademhaling?	Jaw-thrust/Chin lift (***cave nekletsel!***)
Bijgeluiden? Heesheid?	
Feel: Drukpijn cervicale wervelkolom?	Immobilisatie

Ondanks interventie bedreigde A: Roep hulp anesthesie, overweeg advanced airway/mayotube
Beeldvorming? Gebruik NEXUS of **C-SPINE rule**
Bij geen waarneembare ademhaling en unresponsive start BLS

B = Breathing	*Interventie*
Look: Ademfrequentie en -arbeid? Symmetrische thoraxexcursies? Fladdersegment? Verhoogde CVD? Hematomen of wonden thorax? Cyanose?	Geef 15L O2 via NRBM. Breng pulsoximeter aan.
Listen: Ademgeruis en percussie 4 kwadranten gelijk?	
Feel: Subcutaan emfyseem? Trachea midline?	
Pneumo- of hematothorax? Verricht altijd eerst beeldvorming.	*Thoraxdrain*
Spanningpneumothorax (= klinische diagnose)	*Naalddecompressie 5e intercost. midaxillair, daarna thoraxdrain*

C = Circulation	*Interventie*
Look: Actieve bloeding? Bleek/klam/marmering?	Manuele druk of tourniquet. Geef 1L vocht (NaCl/Ringer) over twee infusen. Geen effect vulling: overweeg bloedproducten bij persisteren shock
Listen: Cortonen gedempt?	Echo cor
Feel: Defense abdomen? Instabiel bekken? Afw. lange pijpbeenderen? Verminderd ademgeruis en gedempte percussie thorax?	Overweeg echo volgens **FAST**. Pelvic wrap, inversie voeten. Tractie, beeldvorming. Beeldvorming en eventueel thorax-drain (*indien 1500ml direct aflopend of 200cc/u ged. 2-4u dan thoracotomie*)

Roep op tijd om hulp: traumachirurg, cardioloog.
Continue controle polsfrequentie, regelmatige controle bloeddruk, laagdrempelig ECG maken
Bloedafname (bloedbeeld, chemie, stolling, kruisbloed en eventueel toxicologie).
Overweeg tranexaminezuur 1g in 10min IV bij massaal bloedverlies

D = Disability

EMV. Afwijkingen behaarde hoofdhuid?
Pupilreflexen intact? **Focaal neurologisch onderzoek**. Glucose?
Roep op tijd hulp: neuroloog, neurochirurg. Laagdrempelig CT-cerebrum

E = Environment	*Interventie*
Controleer temperatuur	Actief koelen/opwarmen
Controleer hele lichaam op wonden/hematomen	Manuele druk/tourniquet, beeldvorming
Palpatie wervelkolom via logg-roll	Beeldvorming, immobilisatie
Re-assessment na iedere interventie	
Secundary survey: Top teen lichamelijk onderzoek	

Focaal neurologisch onderzoek en bijbehorende myotomen

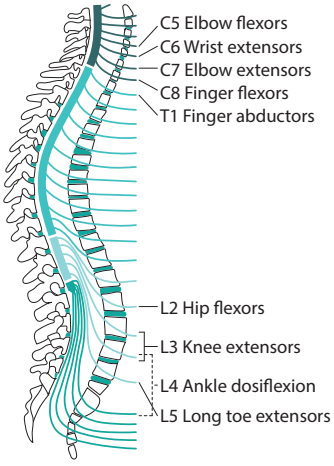

C-Spine rule

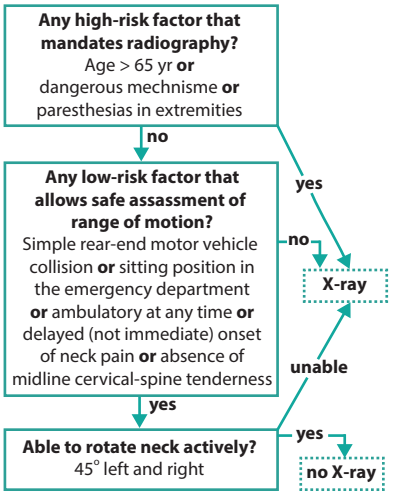

FAST (herkenning CVA)

- **F**ace: Afhangend ooglid of gelaat.
- **A**rms: Armen niet gestrekt kunnen heffen.
- **S**peech: Klinkt binnensmonds, onverstaanbaar of verward.
- **T**ime: Snelle interventie >> betere outcome

Eerste opvang bij brandwonden

ABCD(*zie eerder*)**EF**
Exposure and environmental control
Bereken ***T**otaal **V**erbrand **L**ichaams **O**ppervlak* (**TVLO**)
Fluid resuscitation proportional to burn size
Volwassenen: >15% TVLO - Kinderen: >10% TVLO
Ringerlactaat of NaCl 0,9% 4ml/kg/%TVLO/24 uur (helft in eerste 8 uur vanaf tijdstip ongeval)
VB: pt. 50kg met 20% TVLO = 4ml x 50 x 20= 4000ml
waarvan 2000ml in 1e 8u en 2000ml in 16u

+ ***Kinderen***: onderhoud glucose / zout (per 24u)
100ml/kg 1e 10kg + 50ml/kg 2e 10kg + 20ml/kg 3e 10kg
VB: kind 25 kg met 15% TVLO = 4x25x15 = 1500ml
+ extra: 100ml x 10 + 50ml x 10 + 20ml x 5 = 1600ml
totaal = 1500+1600 = 3100ml/24u

Urineproductie (*streefdiurese*):
- Volwassenen 0,5 ml/kg/uur
- Kinderen (<30 kg) range 0,5-2 ml/kg/uur

Overzicht gradering zie **zakkaartje Brandwonden**

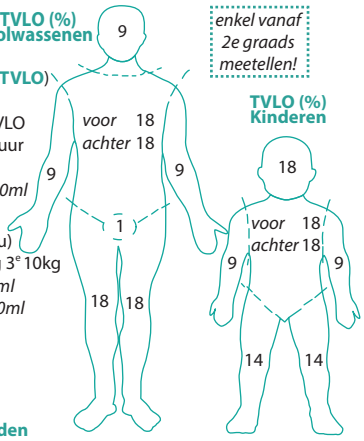

OPVANG ACUTE ZIEKE VOLWASSEN PATIENT

A = Airway	*Interventie*
Look: Inspectie mondholte?	Verwijder elementen uit mond
Zwelling mond/tong(anafylaxie)	Adrenaline 0.5mg i.m
Listen: Hoorbare ademhaling? Bijgeluiden? Heesheid?	Jaw-thrust/Chin lift (***cave nekletsel!***)
Feel: Trachea midline?	

Ondanks interventie bedreigde A: Roep hulp anesthesie, overweeg advanced airway/mayotube

B = Breathing	*Interventie*
Look: Symmetrische excursies? Ademfrequentie/-arbeid?	Geef 15L O2 via NRBM. Breng pulsoximeter aan
Listen: Ademgeruis en percussie 4 kwadranten gelijk?	
Feel: Subcutaan emfyseem? Trachea midline?	
Pneumothorax? (Altijd eerst beeldvorming)	*Thoraxdrain*
Spanningpneumothorax?	*Naalddecompressie 5e intercost. midaxillair, daarna thoraxdrain*
Bronchospasme?	*Verneveleen met salbutamol/ ipratropium (cave tachycardie)*

C = Circulation	*Interventie*
Look: CVD verhoogd? Klam/zweterig? Marmering? Kleur van patiënt? Cap refill < 2 sec?	Plaats 2x infusus. Geef vocht (NaCl, Ringer) (cave overvulling)
Listen: Cortonen? Darmperistaltiek?	
Feel: Pulsaties voelbaar (radialis/carotis/femoralis)?	Maak ECG
Regulair?	
Soepel abdomen?	Aanvullende beeldvorming

Roep op tijd om hulp: internist, intensivist, chirurg, cardioloog
Continue controle polsfrequentie, regelmatige controle bloeddruk, laagdrempelig ECG maken
Bloedafname (bloedbeeld, chemie, stolling, kruisbloed en eventueel toxicologie).
Vergelijk bloeddruk beide armen

D = Disability	*Interventie*
EMV	
Insult? Nekstijf? Pupilreflexen intact? Dwangstand ogen? Normale oogvolgbewegingen? Focaal neurologisch onderzoek volgens **FAST**. Glucose?	Geef benzodiazepines nasaal/IV
Roep op tijd hulp: neuroloog. Laagdrempelig CT-cerebrum.	*Bij bloeding onder antistolling: Overweeg couperen volgens lokaal protocol*

E = Environment	*Interventie*
Controleer temperatuur	Actief koelen/opwarmen
Controleer gehele lichaam op wonden/ hematomen/rash/petechiën/purpura Rectaal toucher	Bij melena protonpompinhibitor I.V.
Re-assessment (*The most important assessment is the re-assessment*)	

© Esculaap.nl - Alle rechten voorbehouden. *Ontvang alert bij updates/wijzigingen zakkaartjes: esculaap.nl/update*

CT-cerebrum indicatie protocol

Indicatie CT schedel/hersenen en klinische opname bij volwassenen

Licht traumatisch hoofd/hersenletsel (LTH):
- Trauma capitis en/of accelerate/decelerate hoofd
- **EMV** bij eerste onderzoek 13-15
- Indien posttraumatisch bewusztzijnsverlies: max. 30 min.
- Indien posttraumatische amnese: maximaal 24 uur

1 of meer major criteria:
- Voetganger of fietser versus voertuig
- Uit voertuig geslingerd
- Braken
- Posttraumatische anterograde amnesie
- Klinische tekenen schedel(basis)fractuur > 4 uur
- **EMV** < 15 (hieronder valt nog voortdurende PTA)
- 2 punten daling EMV (1 uur na presentatie)
- Gebruik van antistollingen
- Posttraumatisch insult
- Focale neurologische afwijkingen
- Vermoeden intracraniëel letsel na lokaal "high impact" letsel van het hoofd

2 of meer minor criteria:
- Val van (enige) hoogte
- Posttraumatische anterograde amnese 2-4 uur
- Uitwendig letsel hoofd, exclusief het aangezicht (zonder tekenen fractuur)
- Doorgemaakt beweustz.verlies
- 1 punt daling **EMV** (1 uur na presentatie)
- Leeftijd > 40 jaar

1 of meer criteria:
- **EMV** < 15
- Focale neurologische afw.
- Indicatie CT schedel/hersenen gesteld maar om logistieke of andere redenen niet verricht
- Verontrustende tekenen voor de clinicus zoals drugs- en/of alcoholintoxicatie
- Andere letsels dan hoofd/ hersenletsel, waarvoor opname indicatie

ja → CT schedel/hersenen

nee → ja → **klinische opname** → **naar huis**

nee → nee → Nieuwe klinisch significante afwijking op CT schedel/hersenen → ja → **klinische opname** → **naar huis**

EMV-score (Glasgow-comaschaal) score: 3-15 (score van 8 of lager = coma)

E-score openen ogen	M-score motorische reactie	V-score verbale respons
1: niet reageren	1: geen reactie op pijnprikkels	1: geen reactie
2: op pijnprikkels reageren	2: strekken (decerebratie*)	2: geluiden maken
3: op aanspreken reageren	3: abnormaal buigen (decorticatie**)	3: woorden zeggen
4: spontaan reageren	4: terugtrekken	4: zinnen zeggen, verward
	5: lokaliseren	5: adequate antwoorden
	6: opdrachten uitvoeren	

(*) M2 (**) M3